Université de Paris

CMR
CENTRE MALADIES RARES
VASCULARITES | SCLÉRODERMIES
GOUGEROT-SJÖGREN | LUPUS

HÔPITAUX UNIVERSITAIRES
PARIS CENTRE
Cochin • Port-Royal • Tarnier • Broca
La Collégiale • La Rochefoucauld • Hôtel-Dieu

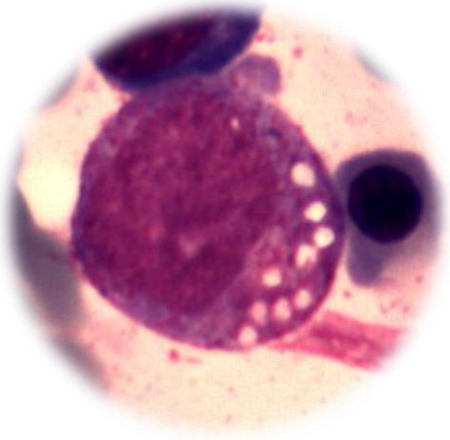

Comment je diagnostique, comment je traite ? Le syndrome VEXAS

Benjamin Terrier - Médecine Interne

Hôpital Cochin

Chronique d'un cas

- **Connaissance en avril 2013 de Mr B. 76 ans**

- **Antécédents**
  - **Thombophilie avec mutation hétérozygote du facteur V Leiden compliquée de thromboses veineuses profondes et embolie pulmonaire**
  - **Facteurs de risque cardiovasculaires**
  - **Tremblement étiqueté essentiel**

Chronique d'un cas

Suivi depuis 2008 pour des lésions cutanées évoquant une ***dermatose neutrophilique***

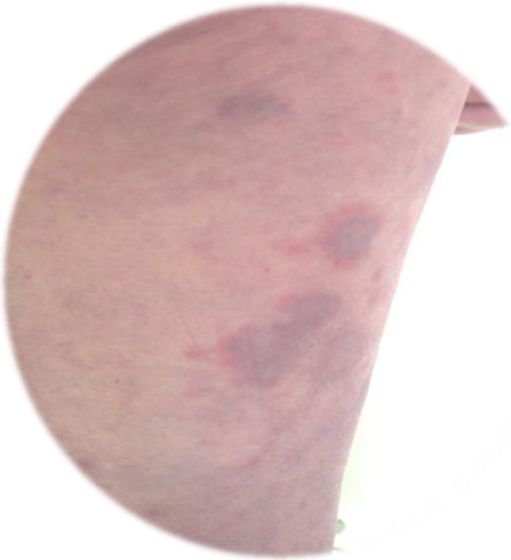

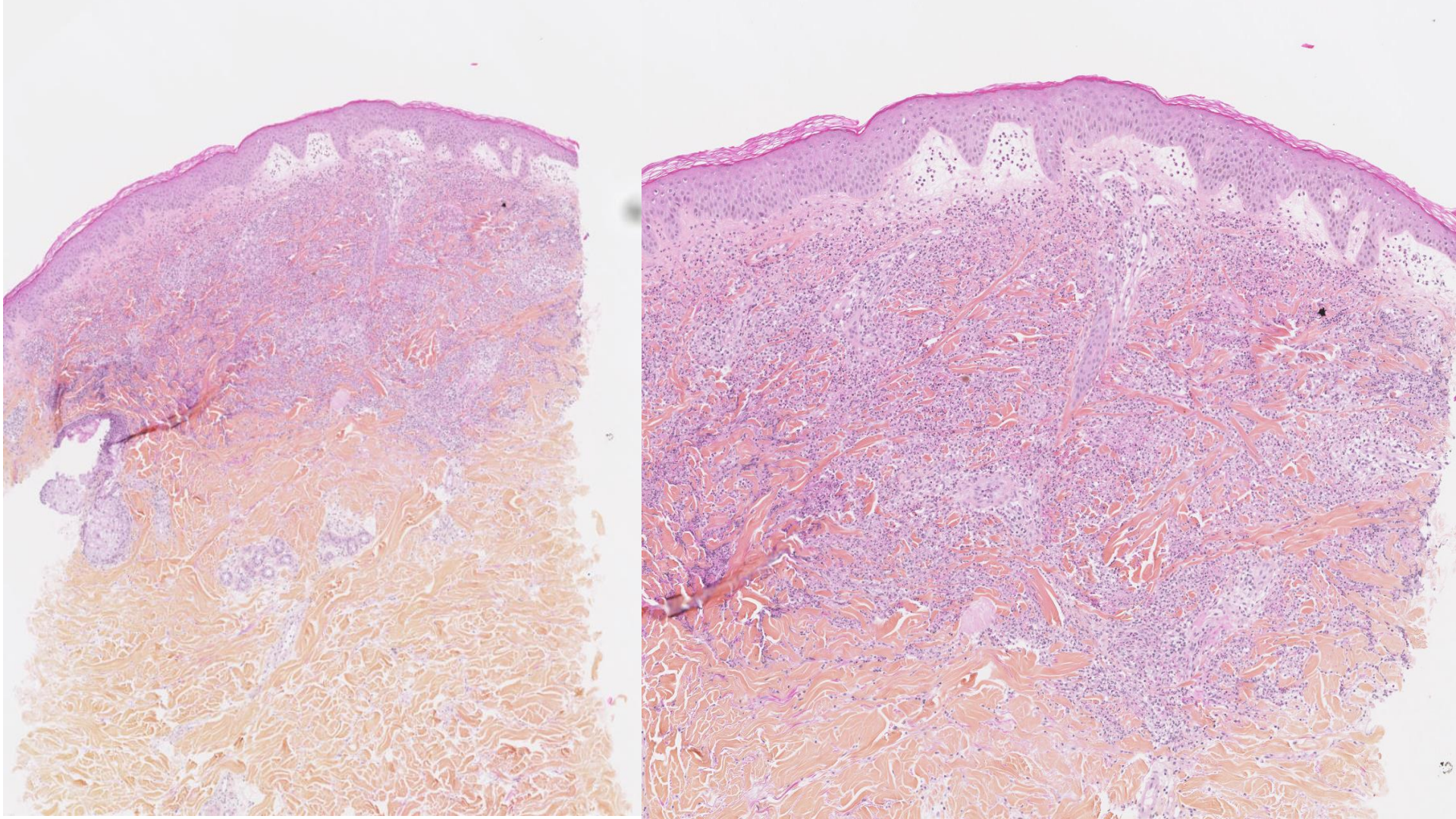

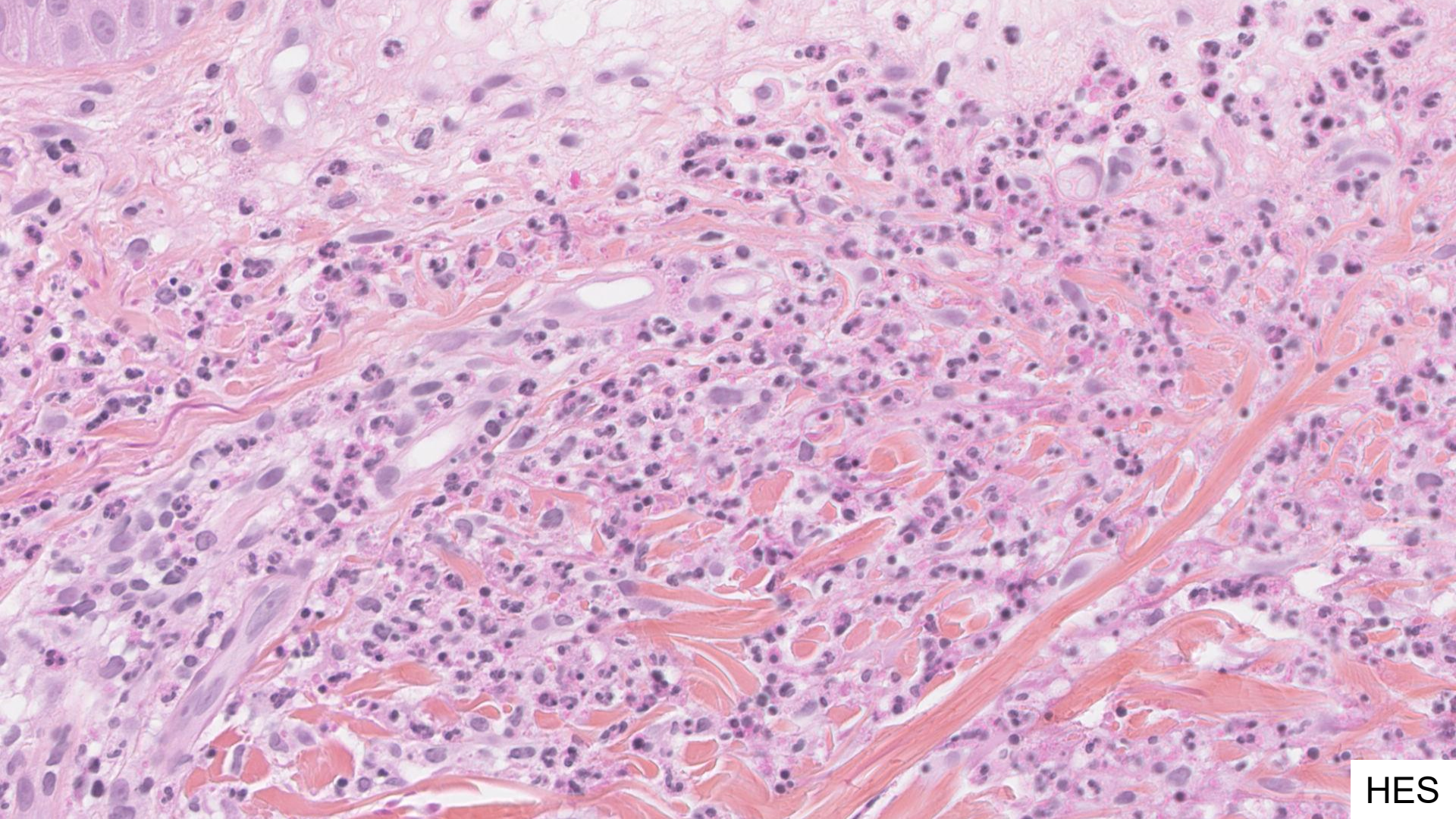
HES

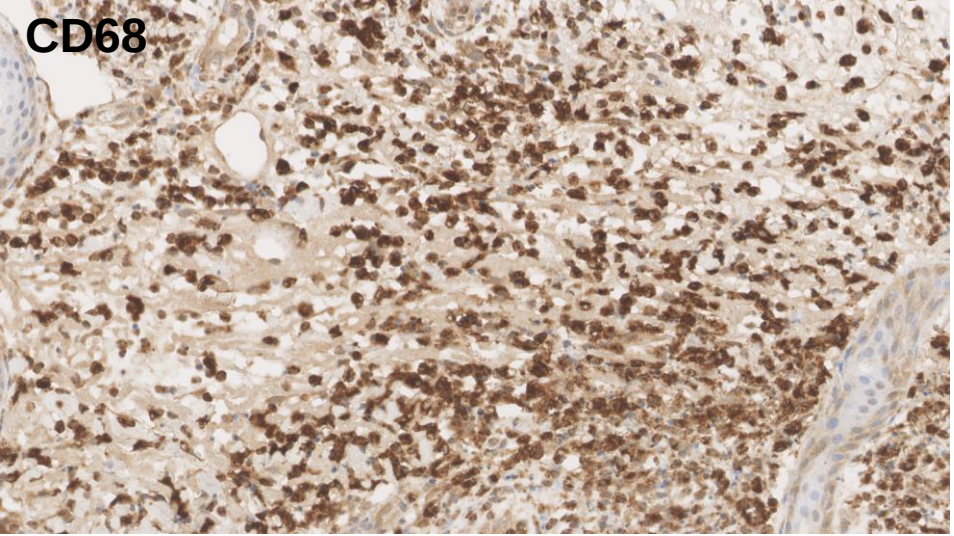

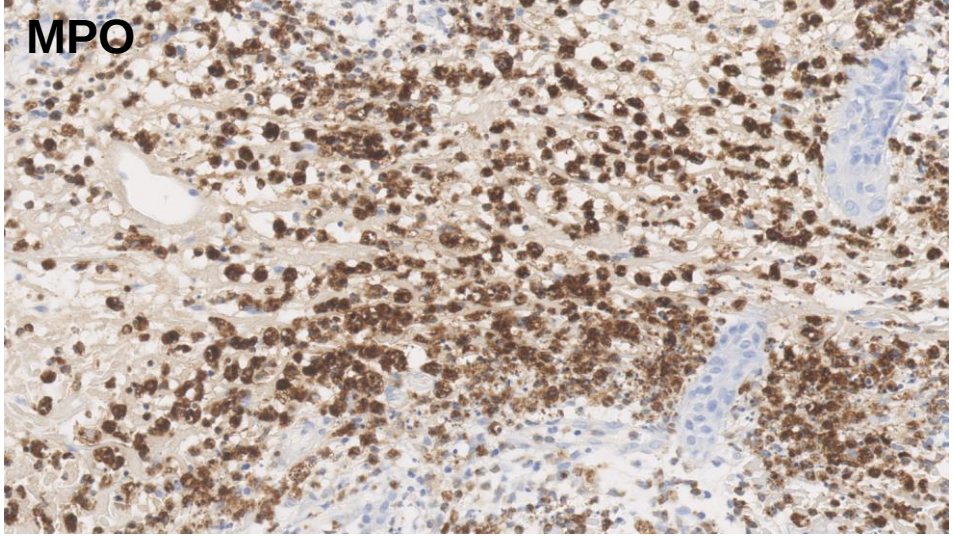

Biopsie cutanée : infiltrat péri-vasculaire et péri-annexiel à prédominance de **cellules mononuclées à différenciation monocytaire,** exprimant la MPO, pouvant s'intégrer soit dans une **localisation cutanée d'un syndrome myélodysplasique,** soit d'un **syndrome de Sweet histiocytoïde**

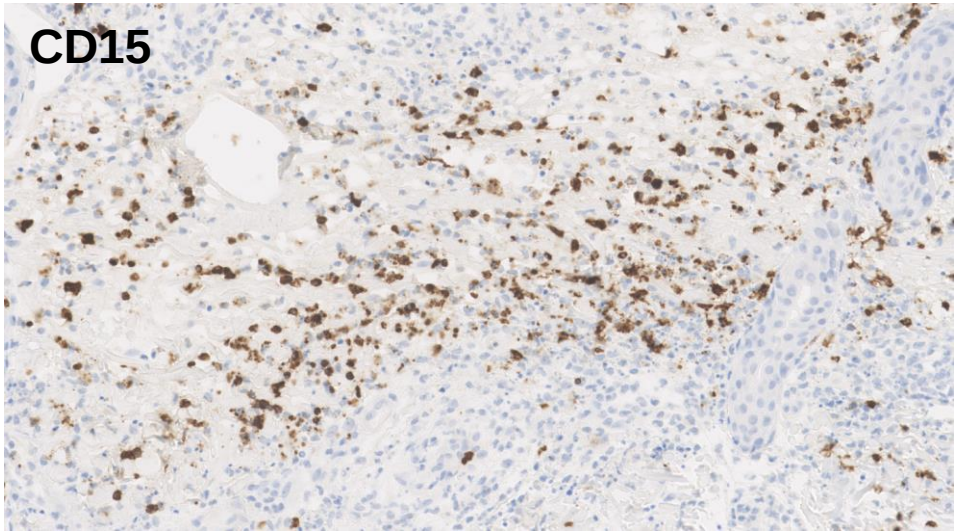

BOM

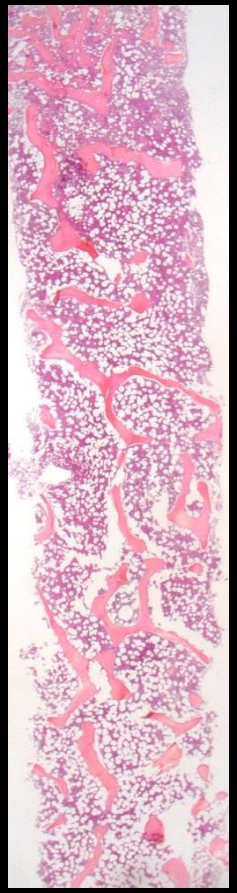

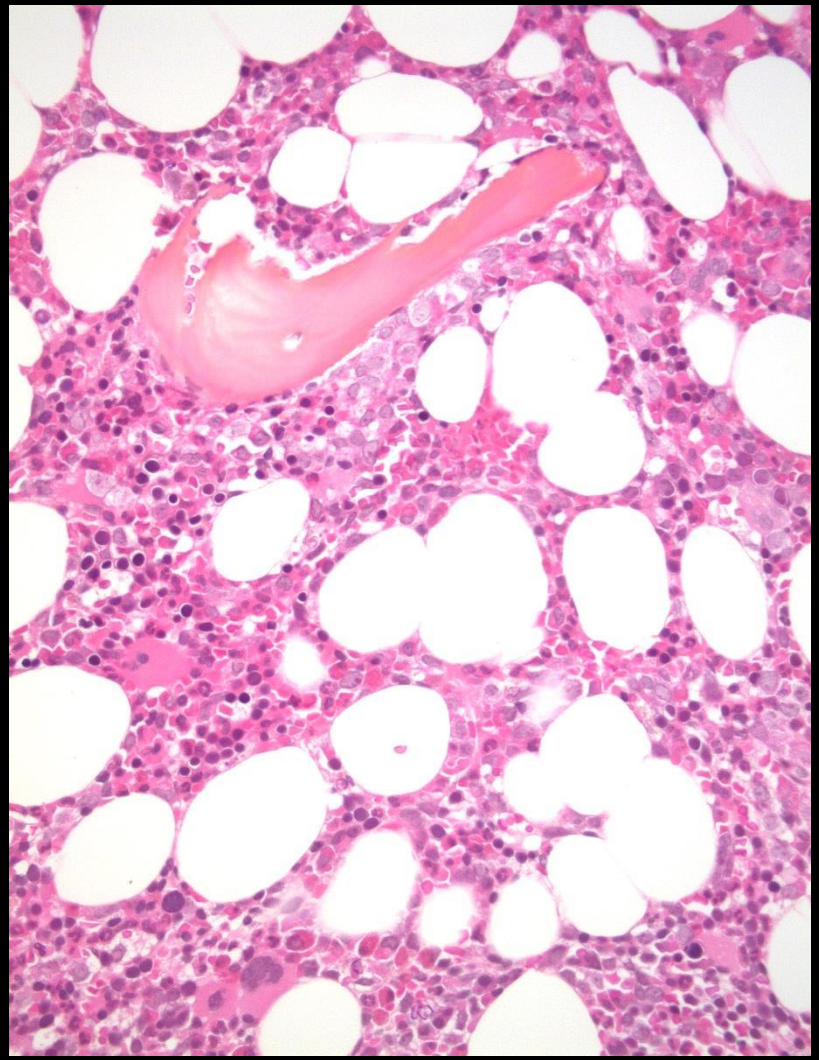

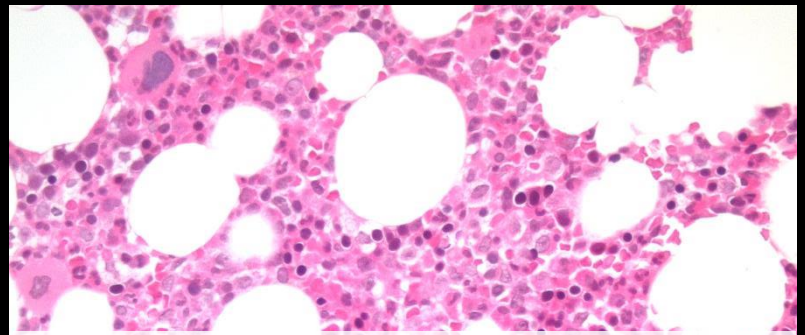

Recherche de **syndrome myélodysplasique** négative

- Myélogramme normal avec caryotype normal (46 XY)
- BOM : surreprésentation de la ligne granuleuse avec nombreuses formes matures et immatures

Chronique d'un cas

Avril 2013, alors qu'il est sous 7,5 mg/j de prednisone

Céphalées
+
Altération de l'état général
+
CRP 61 mg/L

→

→

PET normal
BAT : endartérite fibreuse, discret infiltrat adventiciel avec quelques histiocytes au contact de la LEI

↓

Artérite à cellules géantes (Horton)

←

Prednisone 0,7 mg/kg/j
Efficace en 48h

Chronique d'un cas

Novembre 2013, récidive de l'AEG, des lésions cutanées et du syndrome inflammatoire sous 15 mg/j de prednisone

C'est compliqué

Il faut revoir la copie

« Explorations complémentaires dans le cadre d'une pathologie complexe associant une thrombophilie, un syndrome de Sweet, une maladie de Horton, sans maladie hématologique sous-jacente objectivée »

Chronique d'un cas

- **Après discussion en RCP d'Hématologie :** Initiation d'un traitement par ANAKINRA à la dose de 100 mg/jr par voie SC pour le traitement des manifestations systémiques potentiellement satellite d'une dysgranulopoïèse

- Mauvaise tolérance du traitement par ANAKINRA interrompu dès la 2ème injection en raison d'une recrudescence des poussées cutanées inflammatoires

Chronique d'un cas

- Réintroduction de l'ANAKINRA en hospitalisation : récidive des réactions cutanées
- Mise sous Méthotrexate avec cortico-dépendance à 7,5 mg/j
- Décès quelques mois plus tard d'une infection respiratoire basse

Chronique d'un cas

- Novembre 2020, moins d'une semaine après la description d'une nouvelle maladie dans le numéro du N Engl J Med du 27 octobre, est mis en place sur Cochin le séquençage en Sanger du gène *UBA1*

- Le diagnostic rétrospectif de syndrome VEXAS est posé chez Mr B.

Les maladies inflammatoires chroniques et inexpliquées de l'adulte

1477 patients avec fièvre récurrente
+
1083 patients avec maladies inflammatoires atypiques

→ Séquençage de l'exome

→ Identification de 3 hommes avec une même mutation du gène *UBA1*

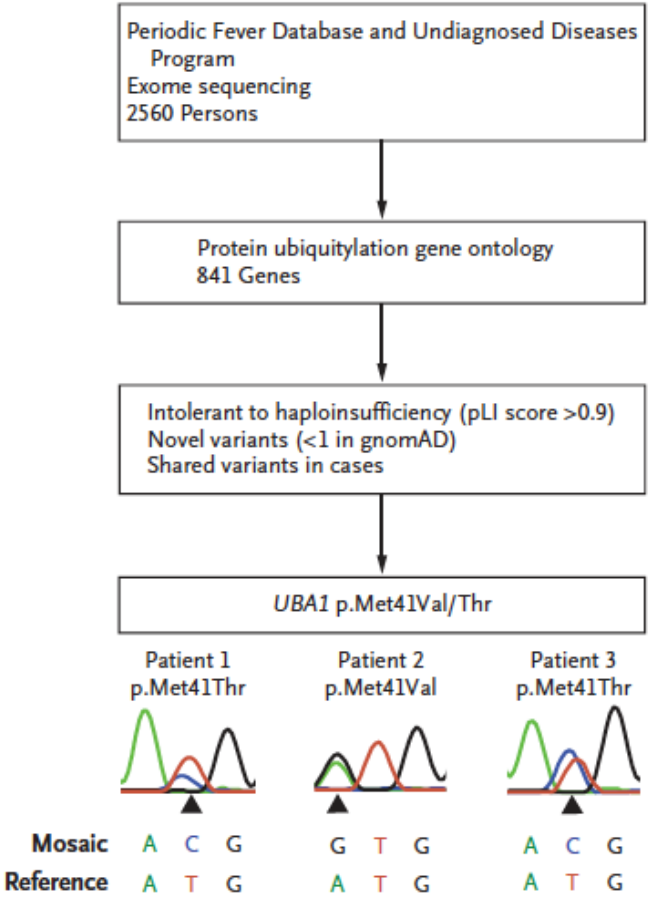

Beck, N Engl J Med, 2020

Description d'une nouvelle maladie

Vacuoles

E1 enzyme

X-linked

Autoinflammatory

Somatic mutations

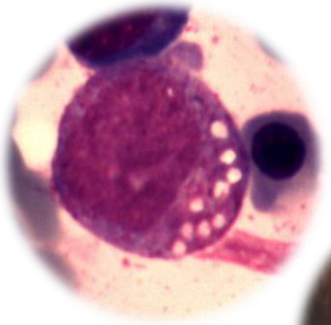

Autres causes
OH
Carence cuivre, Intox zinc
Hémopathies myéloïdes

Beck, N Engl J Med, 2020

Spectre clinico-biologique du VEXAS

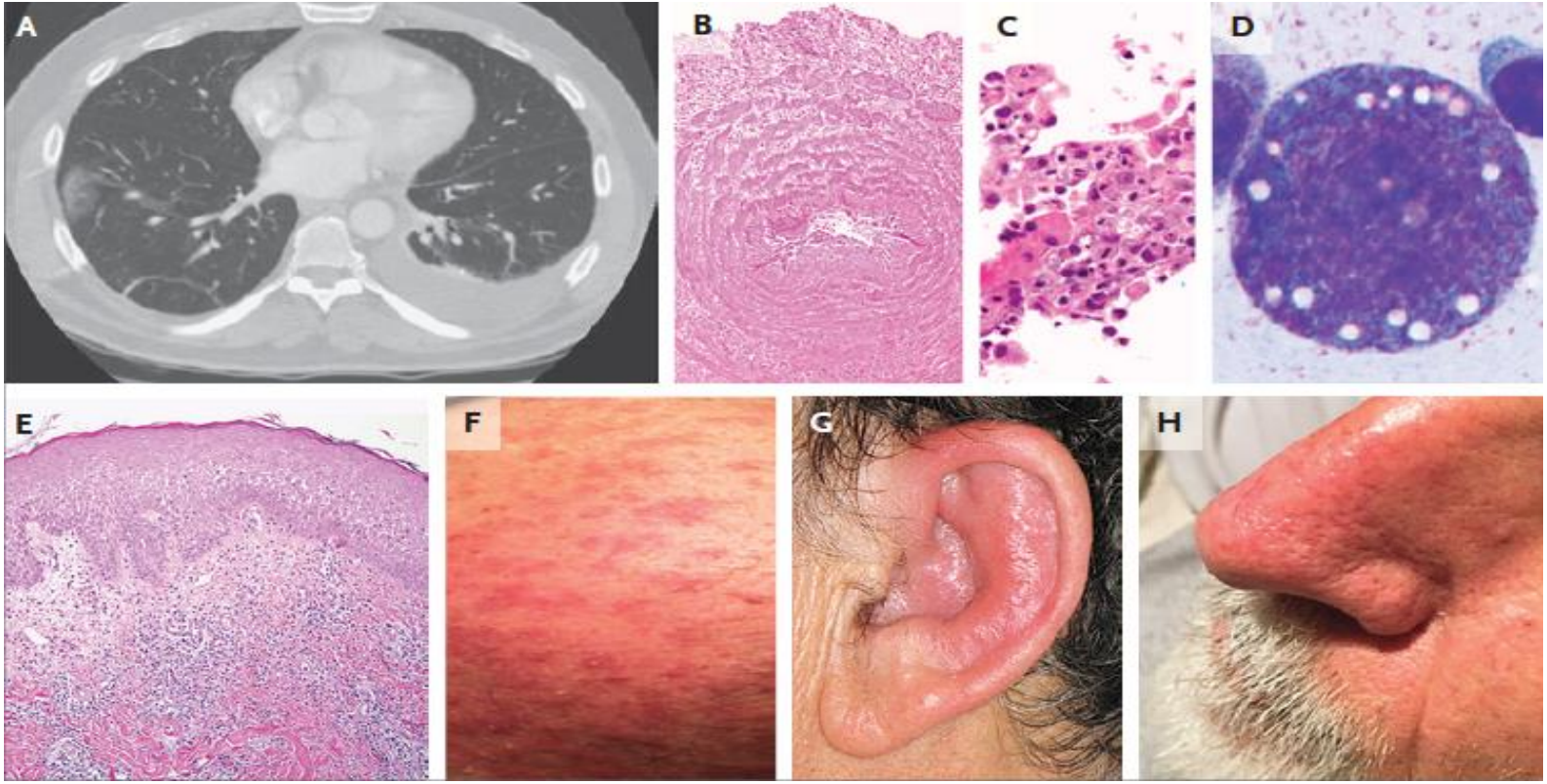

Beck, N Engl J Med, 2020

Spectre clinico-biologique du VEXAS

Characteristic	Participants (N=25)
Demographic characteristics	
Male sex — no. (%)	25 (100)
Median age at onset (range) — yr	64 (45–80)
Died before the current study — no. (%)	10 (40)
Genetic characteristics	
Somatic *UBA1* (NM_003334.3) variant (p.Met41) — no. (%)	25 (100)
p.Met41Thr (c.122T→C)	15 (60)
p.Met41Val (c.121A→G)	5 (20)
p.Met41Leu (c.121A→C)	5 (20)
Key clinical features	
Fever — no. (%)	23 (92)
Skin involvement — no. (%)†	22 (88)
Pulmonary infiltrate — no. (%)	18 (72)
Ear and nose chondritis — no. (%)	16 (64)
Venous thromboembolism — no. (%)	11 (44)
Macrocytic anemia — no. (%)	24 (96)
Bone marrow vacuoles — no./total no. (%)	18/18 (100)

Laboratory findings	
Median C-reactive protein (IQR) — mg/liter	73 (18–128)
Median ESR (IQR) — mm/hr	97 (64–124)
Current or past treatment	
Glucocorticoids — no. (%)	25 (100)
Median no. of synthetic DMARDs (IQR)	2 (1–3)
Median no. of biologic or target synthetic DMARDs (IQR)	2 (0.5–3)
Diagnostic or classification criteria that were met — no. (%)	
Relapsing polychondritis	15 (60)
Sweet's syndrome	8 (32)
Myelodysplastic syndrome	6 (24)
Multiple myeloma or monoclonal gammopathy of undetermined significance	5 (20)
Polyarteritis nodosa	3 (12)
Giant-cell arteritis	1 (4)

Beck, N Engl J Med, 2020

Quelle méthodologie en 1ère intention ?

ORIGINAL ARTICLE

Somatic Mutations in *UBA1* and Severe Adult-Onset Autoinflammatory Disease

- Mutation présente dans les cellules progénitrices médullaires
- Mutation présente dans les cellules myéloïdes matures
- Mutation absente des cellules lymphoïdes matures

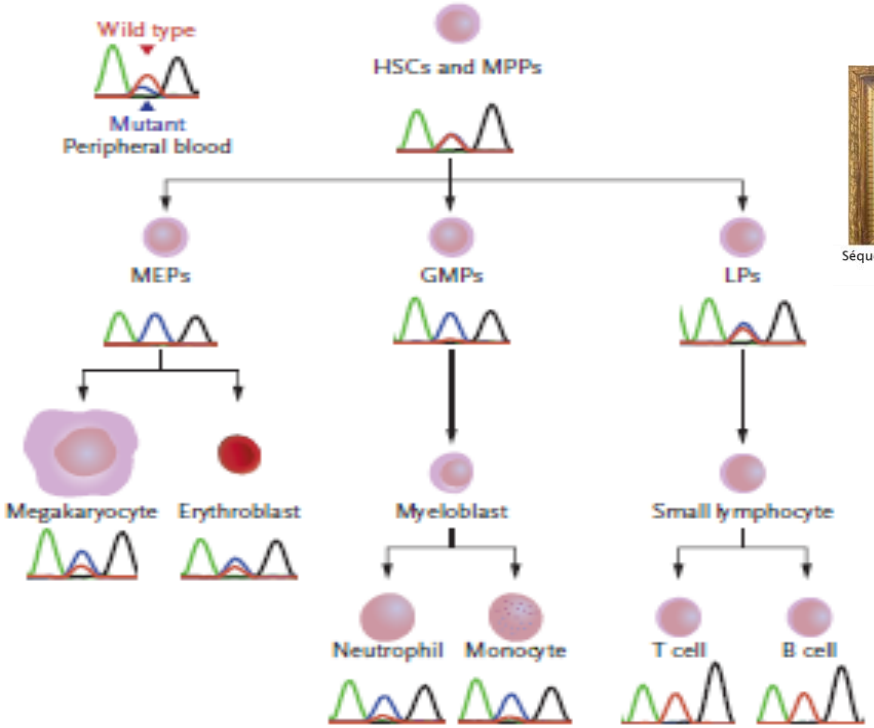

Séquenceur 1ère Génération (F. Sanger)

Beck, N Engl J Med, 2020

Conséquences des anomalies de la M41…
Une isoforme courte

Cellule saine

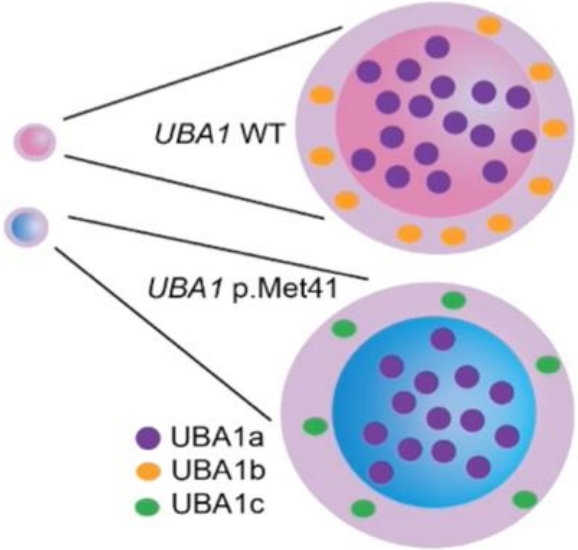

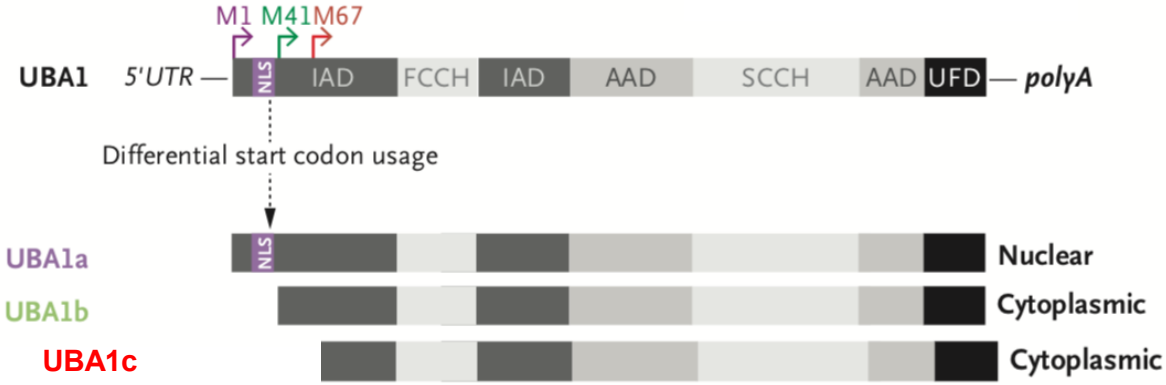

Cellule « VEXAS »

Beck, N Engl J Med, 2020

Conséquences fonctionnelles de la mutation

Cytokines plasmatiques

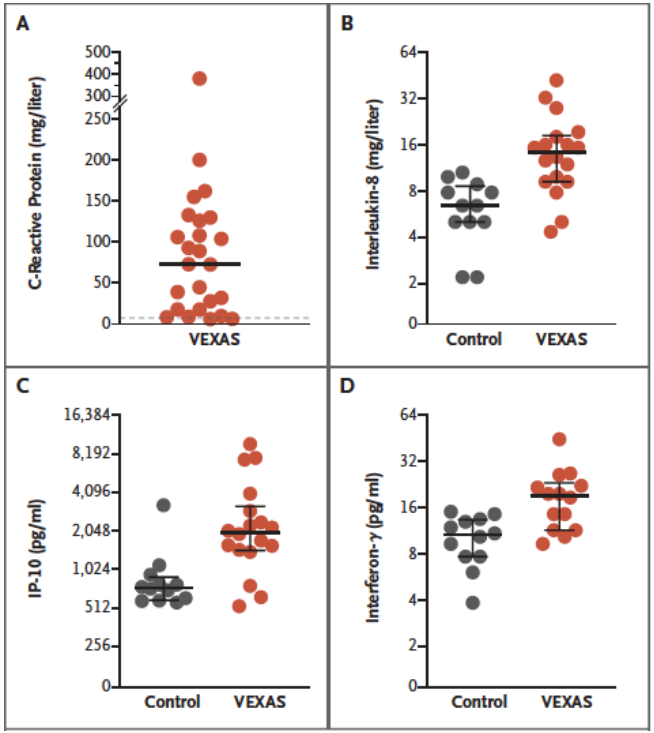

Etude fonctionnelle de la mutation chez le Zebrafish

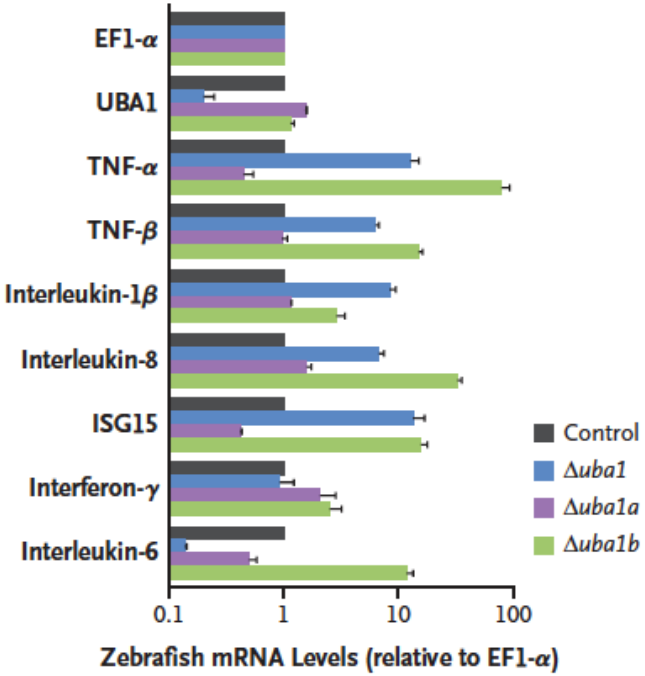

Beck, N Engl J Med, 2020

Spectre clinico-biologique du VEXAS

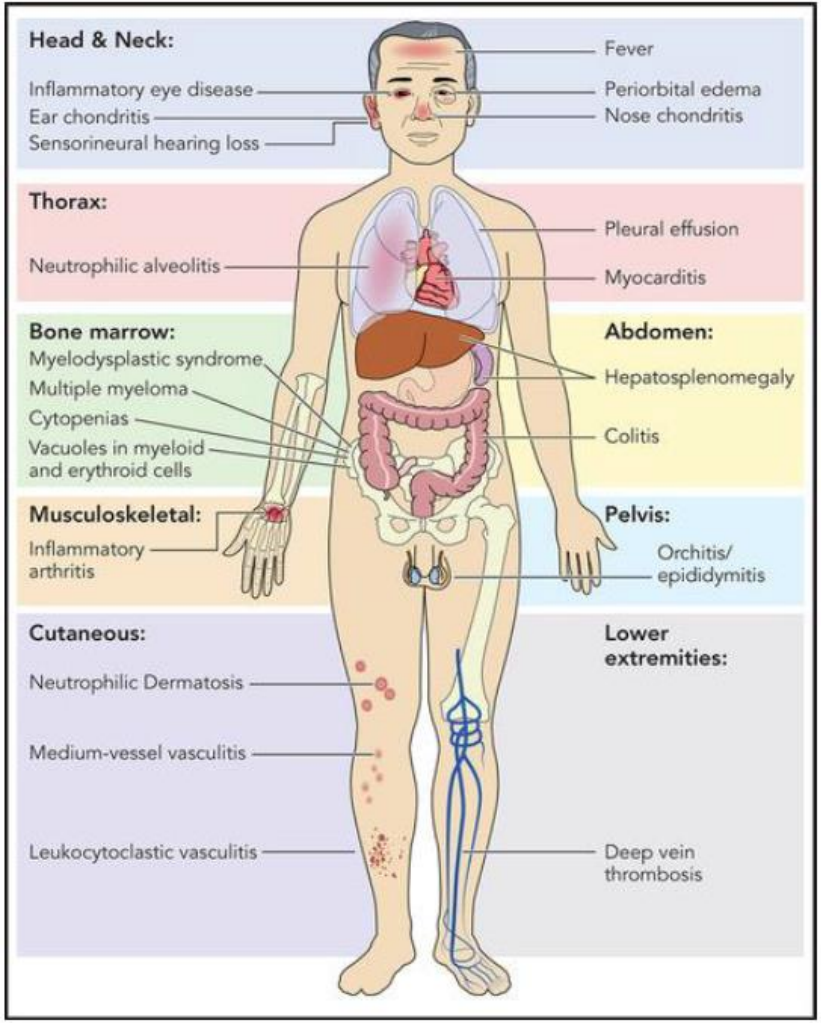

Grayson, Blood, 2021

Infiltration cutanée par les cellules mutantes

JAMA Dermatology | Brief Report

UBA1 Variations in Neutrophilic Dermatosis Skin Lesions of Patients With VEXAS Syndrome

Figure 1. Clinical Presentations of Skin Lesions in Patients With VEXAS Syndrome

8 patients

Infiltrats MPO et CD163+

Zakine, JAMA Dermatol, 2021

Maladie « presque » uniquement masculine

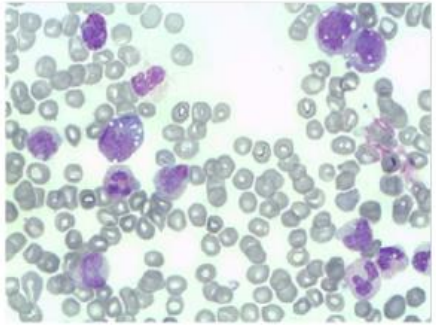

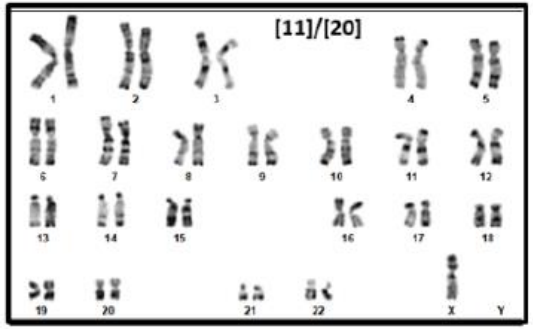

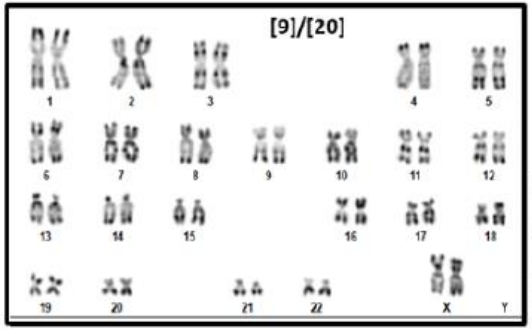

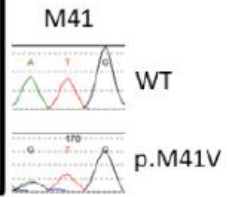

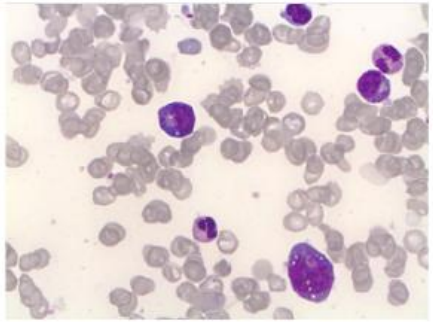

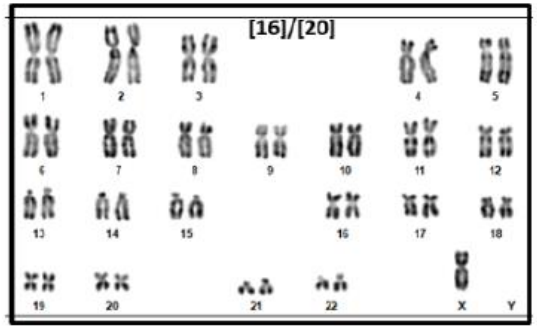

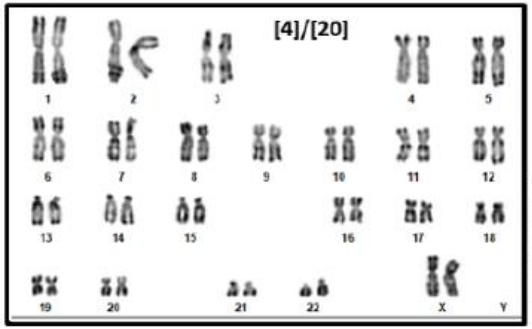

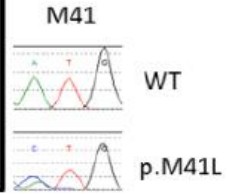

Arlet, Terrier, Kosmider, N Engl J Med, 2021

Spectre clinico-biologique du VEXAS

Analyse non supervisée :

- **Cluster 1 (47%) : maladie légère à modérée, mutation p.M41Leu**
- **Cluster 2 (16%) : chrondrites, atteinte pulmonaire, SMD sous-jacent, mortalité élevée**
- **Cluster 3 (37%) : AEG +++, vascularite cutanée, CRP élevée, peu de chondrites**

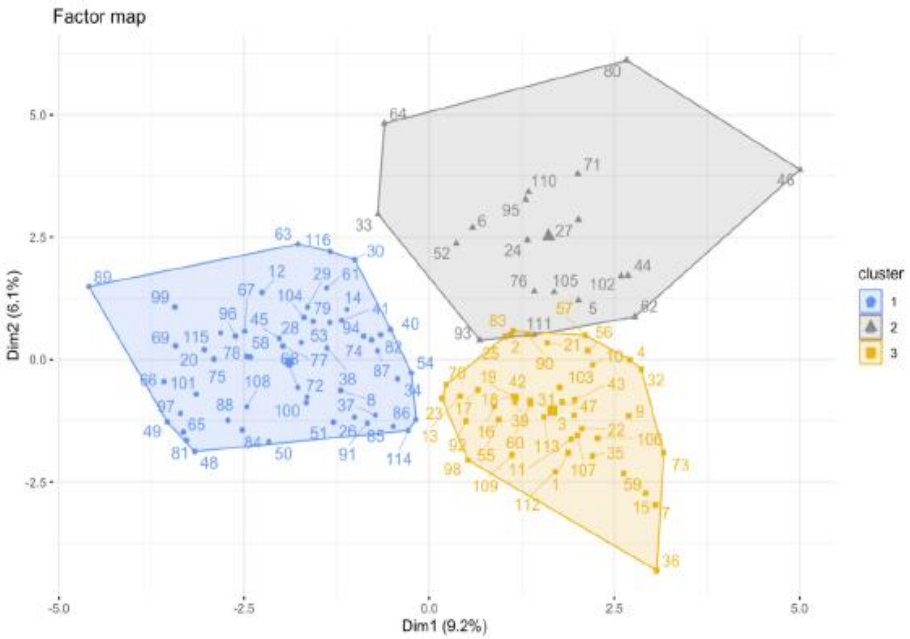

Survie à 5 ans : 84,2% dans cluster 1, 50,5% dans cluster 2, 89,6% dans cluster 3

Georgin-Lavialle, Br J Dermatol, 2021

Pronostic et type de mutation d'UBA1

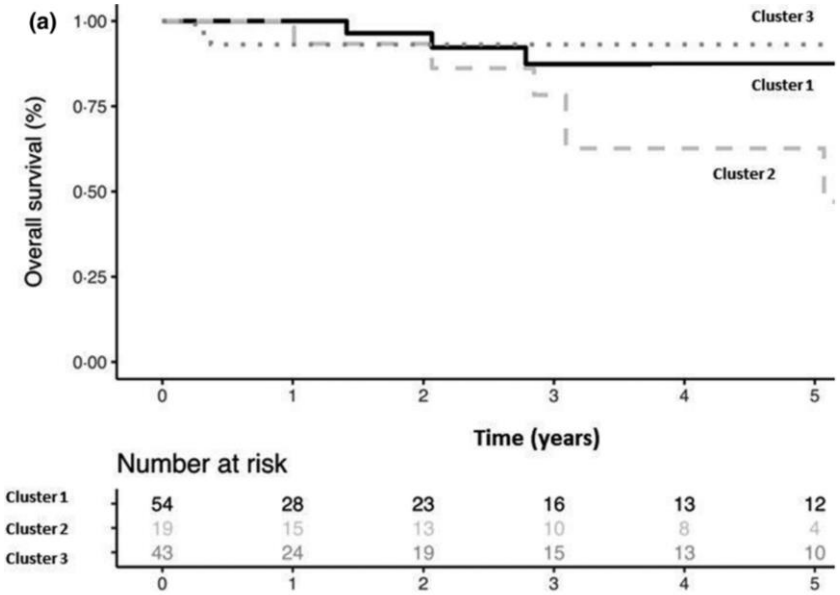

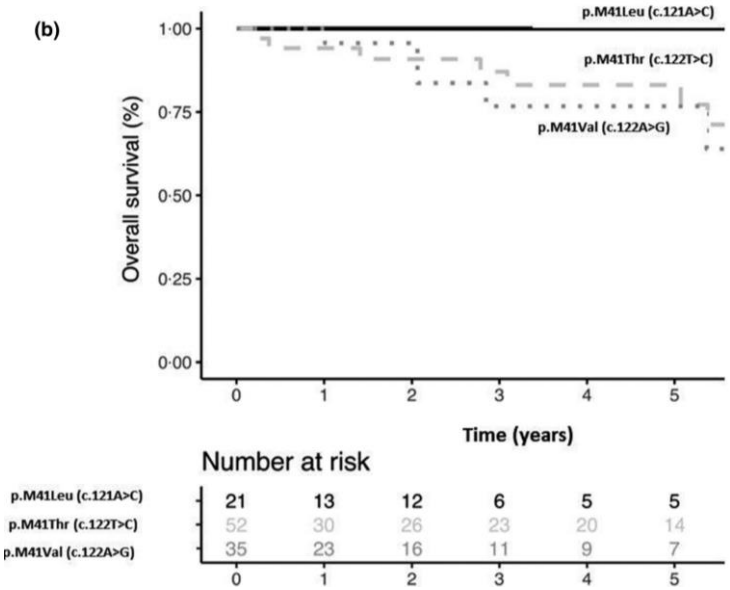

Georgin-Lavialle, Br J Dermatol, 2021

Quand évoquer le syndrome VEXAS ?

- Signes cliniques de polychondrite atrophiante (PCA) retrouvés chez 50% des VEXAS
- Cohorte de 92 PCA ➡ Mutation somatique de *UBA1* chez 7 (7,6%)

PCA-VEXAS vs PCA

Homme
≥ 45 ans
Fièvre, chondrites auriculaires, atteinte cutanée, TVP, infiltrats pulmonaires
Moins de chondrite trachéale
Mortalité +++ (27 vs 2%)

Algorithme décisionnel devant une PCA

- Homme
- VGM >100 fL
- Plaquettes <200 G/L

Diagnostic de VEXAS-RP (Se 100%, Sp 96%)

Ferrada, Arthritis Rheumatol, 2021

Stratégies thérapeutiques aujourd'hui

Glucocorticoïdes

Efficace à fortes doses
Cortico-dépendance +++

cDMARDs

Inefficaces

Biothérapies

Anti-TNF inefficaces
Anti-IL-1/IL6 efficacité variable

5-azacytidine, JAKi

Ruxolitinib : en l'absence de SMD
5-AZA : si SMD

Allogreffe CSH

Semblant curatif

Azacytidine au cours du VEXAS

Série française - French VEXAS group

11 patients avec SMD

- **SMD avec dysplasie multi-lignée (n=6)**
- **SMD avec excès de blastes de type 1 (n=4)**
- **SMD avec dysplasie unilignée (n=1)**

Maladie active chez 10 patients
Maladie en rémission sous CTC 30 mg/j chez 1

Cortico-dépendance à 35 mg/j chez 10 patients

Réponse clinique chez 5 (46%)
Absence de réponse chez 6 (54%)

Comont, Br J Haematol, 2021

Azacytidine au cours du VEXAS

HemaSphere
Powered by EHA

EUROPEAN HEMATOLOGY ASSOCIATION

Letter
OPEN ACCESS

Azacytidine Treatment for VEXAS Syndrome

Marc H. G. P. Raaijmakers[1], Maud Hermans[2], Anna Aalbers[1,2], Melissa Rijken[1], Virgil A. S. H. Dalm[2,3], Paul van Daele[2,3], Peter J. M. Valk[1]

Correspondence: Marc H. G. P. Raaijmakers (m.h.g.raaijmakers@erasmusmc.nl).

Table 1.

Clinical Characteristics of Three Cases of VEXAS Syndrome Treated With Azacytidine.

	Case 1	Case 2	Case 3
Mutation UBA1[a]	c.122T>C[b]	c.121A>G[c]	c.122T>C[c]
[first presentation]	(VAF 86%)	(VAF 56%)	(VAF 86%)
	p.Met41Thr	p.Met41Val	p.Met41Thr
Co-occurring mutations	*DNMT3A*[d]	*DNMT3A*[d]	*TET2*[e]
	c.2062C>T	c.2645G>A	c.2290dup
	(VAF 59%)[f]	(VAF 30%)	(VAF4%)
	Arg688Cys	Arg882His	p.(Gln764Profs*5)

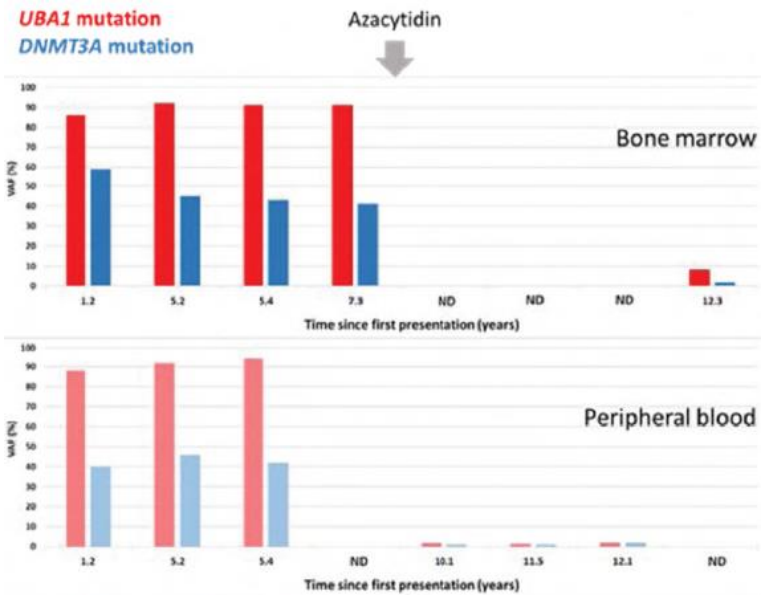

Place des inhibiteurs de JAK

Réponse clinique

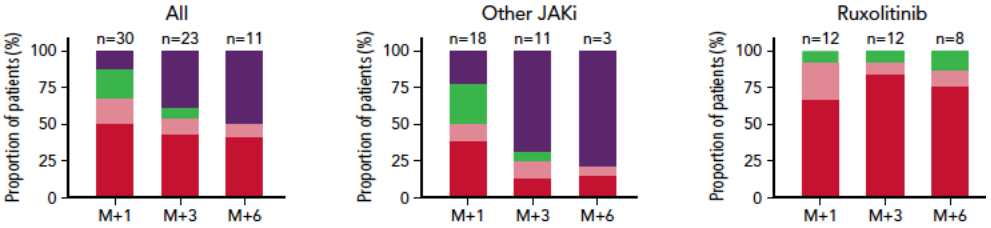

Réponse biologique

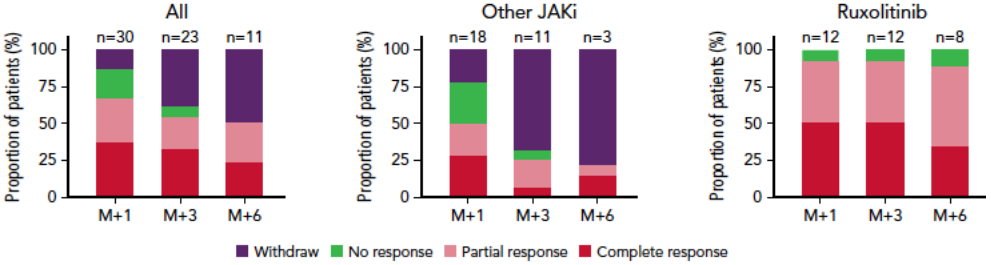

Survie sans nouveau traitement

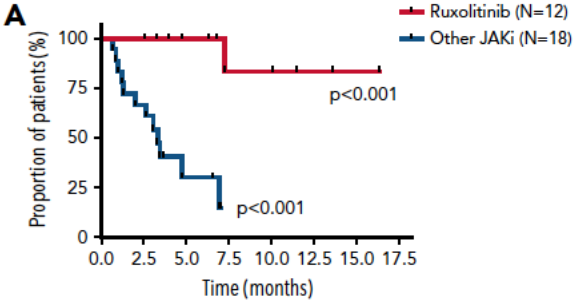

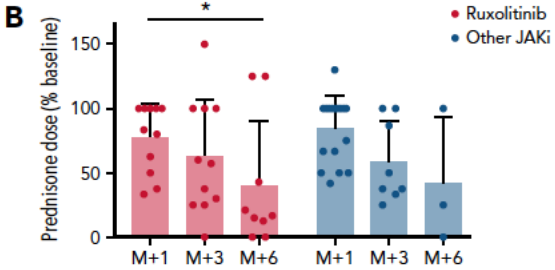

Heiblig, Blood, 2022

Stratégies thérapeutiques aujourd'hui

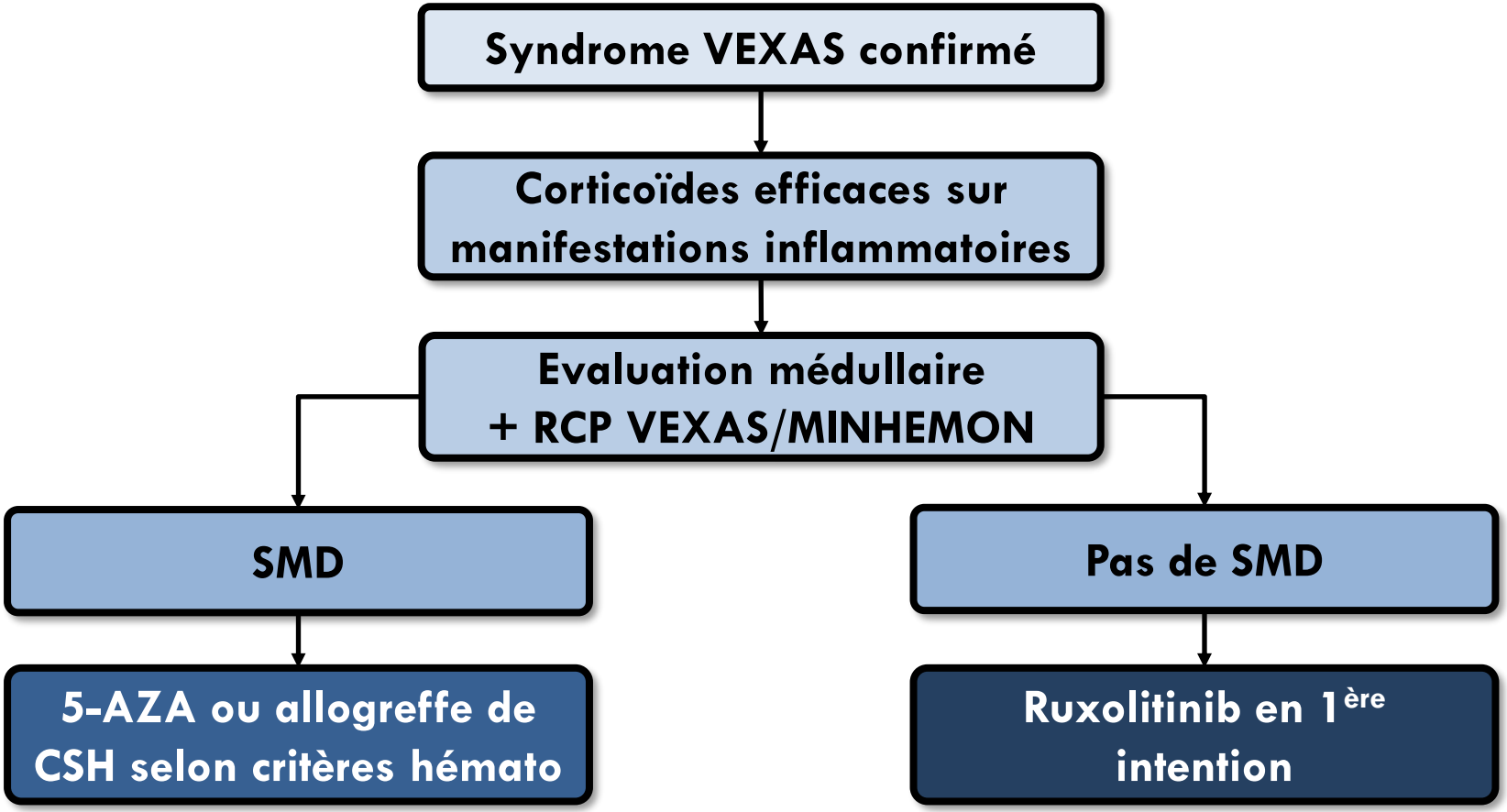

Take home messages

- **VEXAS = maladie monogénique de l'adulte lié à des mutations somatiques du gène *UBA1* dans la lignée myéloïde**

- **Prototype d'un nouveau de groupe de maladies**

- **Penser au VEXAS en cas de : sexe masculin, âge >50 ans, macrocytose >100 fl, thrombopénie <200 G/L, maladie réfractaire aux traitements**

- **Stratégies les plus encourageantes semblant être celles ciblant le compartiment myéloïde : 5-azacytidine, ruxolitinib, voire allogreffe CSH**

La « VEXAS » team locale

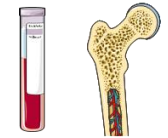

Sang Moelle



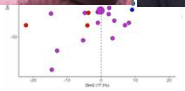

VEXAS = UBA1 MUT
n=112







VEXAS LIKE =UBA1 WT
n=218

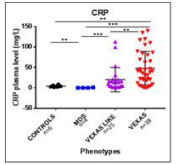

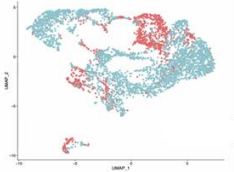

Le groupe Français : Sophie Georgin-Lavialle, Arsène Mekinian, et les nombreux autres